

## Actualidad desde la ciencia

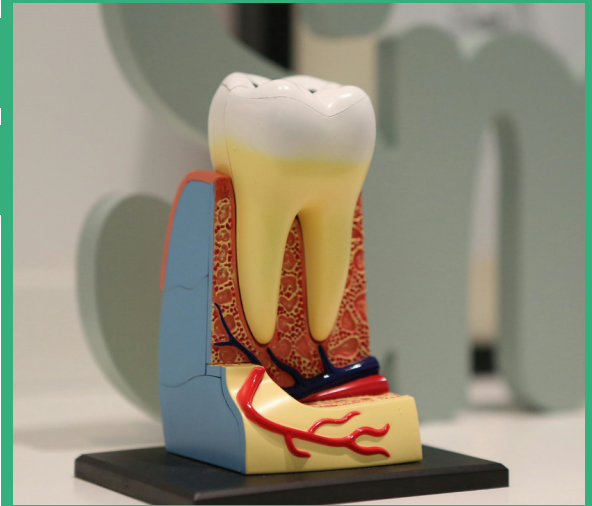# No todas las lesiones dentales son causadas por caries

Espejo Vargas, M.S <sup>1</sup>, Rodríguez-Chávez, J.A. <sup>1\*</sup>,  
Magaña-Curiel, K. <sup>1</sup>

La pérdida de tejido dental se atribuye en un gran porcentaje a la caries dental, aproximadamente 90% de la población adulta padece esta patología, asimismo a lo largo de la historia de la odontología la caries ha sido la protagonista y la mayoría de las personas en el mundo tiene conocimiento sobre que es la caries y porque es causada, quizás solo de forma general, pero tienen cierta noción sobre el tema, he ahí cuando nos preguntamos ¿la caries será la única patología que afecta y destruye a los dientes? la respuesta es no.

### Palabras clave:

Lesión Cervical no cariosa, erosión, abrasión, atrición, abfracción.



Licencia de contenido de Pexels

<sup>1</sup>Departamento de Clínicas Odontológicas Integrales, Centro Universitario de Ciencias de la Salud. Especialidad en Prostodoncia. Universidad de Guadalajara. Salvador Quevedo y Zubieta 228 Edificio B, segundo piso, Colonia Independencia Oriente C.P. 44340 Guadalajara, Jalisco, México.

### \*Autora de correspondencia:

**Jacqueline Adelina Rodríguez-Chávez.**  
Departamento de Clínicas Odontológicas Integrales, Centro Universitario de Ciencias de la Salud. Especialidad en Ortodoncia. Universidad de Guadalajara. Salvador Quevedo y Zubieta 228 Edificio B, segundo piso, Colonia Independencia Oriente C.P. 44340 Guadalajara, Jalisco, México.  
Teléfono (33) 19182348. E-mail: jacqueline.rchavez@academicos.udg.mx

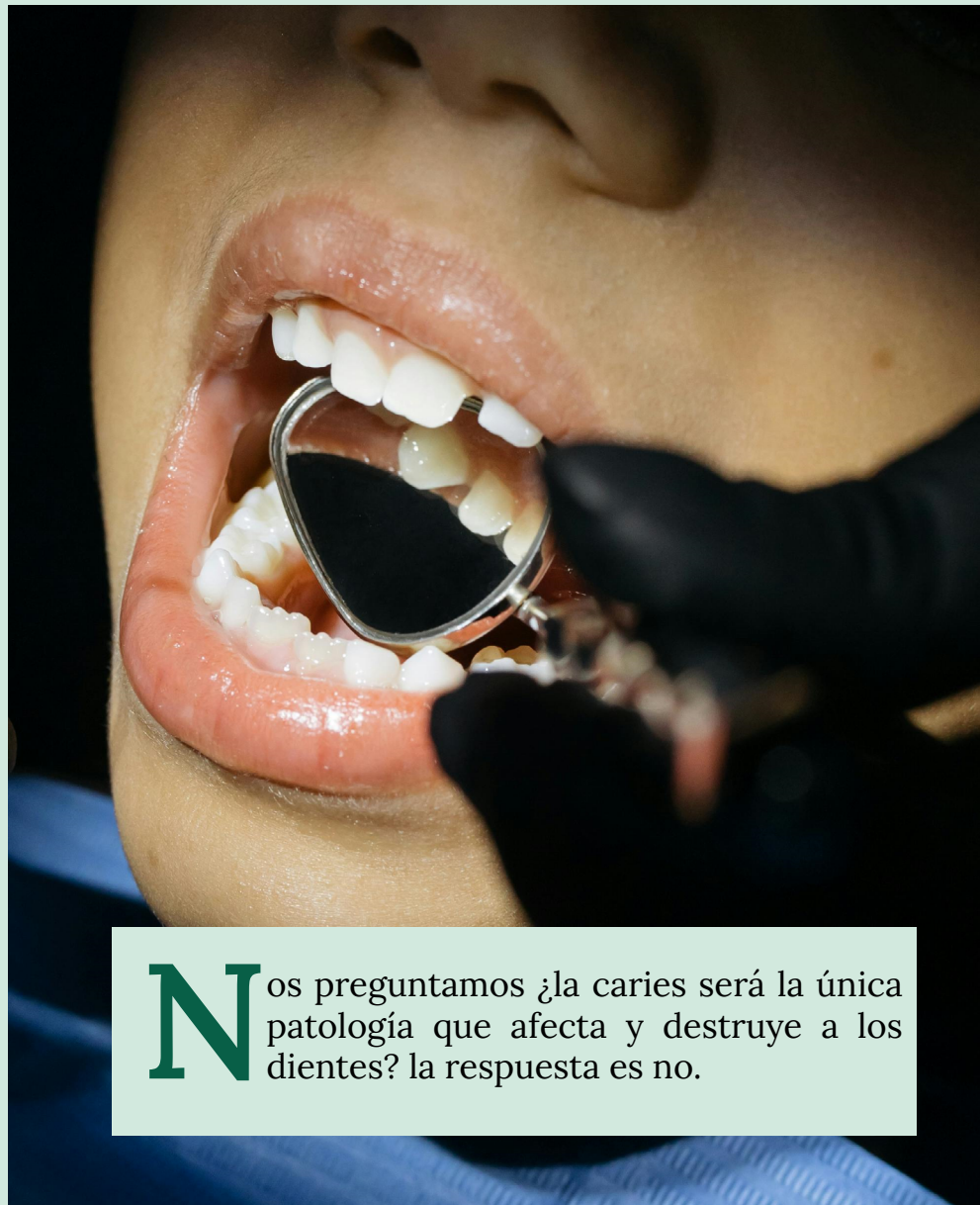Recibido: 3 enero de 2026

Aceptado: 4 marzo de 2026

Publicación: Mayo de 2026

### Cómo citar este artículo:

Espejo-Vargas, M.S, Rodríguez-Chávez, J.A., Magaña-Curiel, K. (2026) No todas las lesiones dentales son causadas por caries, Revista Pardalis, 2 , e0053



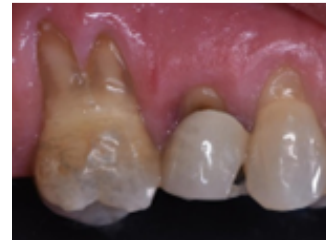**N**os preguntamos ¿la caries será la única patología que afecta y destruye a los dientes? la respuesta es no.

Existen otras afecciones como las lesiones cervicales de origen no carioso, las cuales destruyen el esmalte y la dentina de los dientes, en una zona muy particular, en el cuello del diente, esto causa una exposición de la raíz dental y puede causar sensibilidad al comer, al tomar líquidos y hasta para hablar.

Las lesiones cervicales no cariosas (LCNC) se identifican en la cavidad oral como la pérdida de tejido duro, como el esmalte y dentina, estas se presentan en su mayoría en personas adultas y son fáciles de identificar, ya que se ven desgastes en forma de cuña o cavidades en los cuellos de los dientes. Muchas de las personas que presentan estas lesiones refieren sensibilidad o retracción de la encía, por lo cual se atribuye a un desgaste no ocasionado por la caries, ya que la caries tiene otra forma de desgastar los tejidos del diente, de esa manera se puede catalogar como una lesión de origen no carioso (Peumans, M., Politano, G., & Van Meerbeek, B. 2020).

Otra manera en la cual se identifican estas lesiones no cariosas la define el Glosario de la Academia Americana de Periodontología como recesión gingival, esta se identifica como una retracción de la encía que genera daños a los tejidos blandos y provoca la exposición de la raíz, junto con

la pérdida de hueso, lo cual da un aspecto de un diente más largo y en algunos casos puede causar movilidad dental (Fig. 1).



**Figura 1.** Retracción de la encía, daños a los tejidos blandos y provoca la exposición de la raíz, junto con la pérdida de hueso.

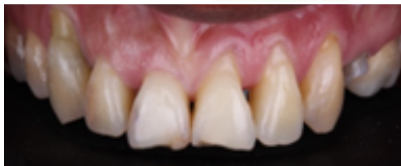### ¿En qué grupo de edad y sexo se presentan?

La prevalencia de estas lesiones se presenta en hombres y mujeres por igual, todos los grupos de edad entran, desde los más jóvenes hasta los más adultos, los cuales aumentan las posibilidades de presentar una lesión cervical no cariosa (Goodacre, Eugene Roberts & Munoz 2023).

Esto por la exposición prolongada a factores que ayudan al progreso de la lesión, a edades más avanzadas es común la disminución del soporte de hueso a los dientes, lo cual expone la raíz y facilita una lesión en el cuello del diente, también el esmalte y la dentina muestran desgaste en esa zona, además en algunos casos las encías se retraen y expone el cuello de los dientes, si a esto se le suma



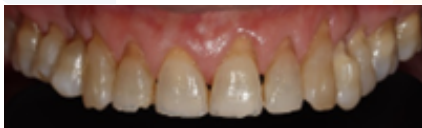los malos hábitos de cepillado, una dieta con alimentos, bebidas y medicamentos ácidos, provocan que el desgaste avance más rápido y en consecuencia causa una lesión cervical no cariosa (Fig. 2).



**Figura 2.** Lesión en el cuello del diente que exponen la raíz, pérdida de esmalte y dentina.

### ¿Qué dientes son los más afectados?

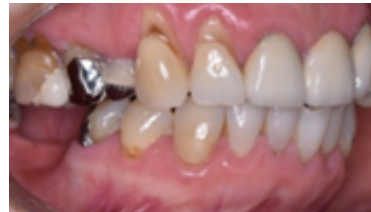Estas lesiones afectan a cualquier diente, incisivos, caninos, premolares y molares (Peumans, M., Politano, G., & Van Meerbeek, B. 2020). Cabe señalar que los premolares son los dientes más comúnmente afectados (Yang, J., Cai, D., Wang, F., He, D., Ma, L., Jin, Y., & Que, K. 2016), luego los molares, seguido por los caninos y por último los incisivos (Goodacre, Eugene Roberts & Munoz 2023) (Fig. 3).



**Figura 3.** Lesión que afectan a cualquier diente, incisivos, caninos, premolares y molares.

### ¿Qué parte del diente es el más afectado?

Se sitúan en su mayoría en las superficies faciales de los dientes, rara vez se presenta en las superficies linguales o palatinas y todavía menos porcentaje en las zonas interproximales de los dientes (Fig. 4).

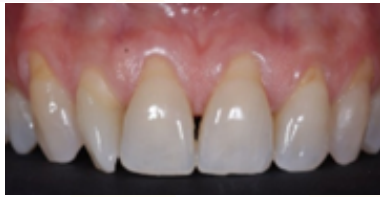

**Figura 4.** Se sitúan en su mayoría en las superficies faciales de los dientes.

### ¿Qué forma y color tienen estas lesiones?

En los dientes incisivos se identifica como una depresión redondeada poco profunda con márgenes mal definidos, en casos más avanzados se identifican defectos en forma de cuña con ángulos agudos y color más amarillento que el resto del diente (Fig. 5).

Los premolares presentan hendiduras en forma de V, en su mayoría, ya que en algunos casos la forma es irregular y de color amarillento en lesiones



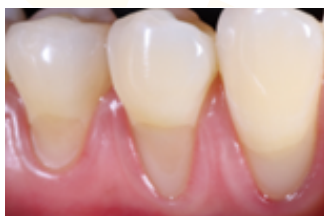**Figura 5.** Depresión redondeada poco profunda con márgenes mal definidos, color más amarillento.

poco profundas, en lesiones más profundas se puede ver un tono marrón (Fig. 6).

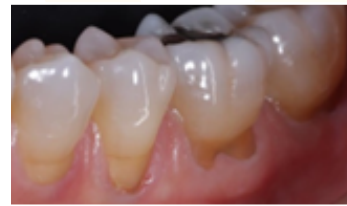En molares se identifican muescas en forma de V y en forma de cuña, con ángulos internos y externos agudos, la profundidad de la muesca determina el color amarillento a marrón (Peumans, M., Politano, G., & Van Meerbeek, B. 2020) (Fig. 7, A, B).

### ¿Cómo se diagnostican estas lesiones?

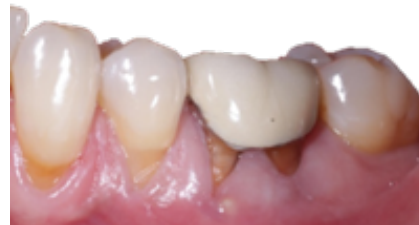La forma, tamaño, localización y color de las cavidades es un elemento diagnóstico de alto valor, ya que con esta información se puede determinar si la lesión cervical



**Figura 6.** Hendiduras en forma de V y poco profundas.



**A.**



**B.**

**Figura 7. A, B.** Muecas en forma de V y en forma de cuña, con ángulos internos y externos agudos, color amarillento a marrón.

no cariosa es por: erosión, abrasión, abfracción o atrición, además del tiempo de evolución de la lesión. Las lesiones cervicales no cariosas se desarrollan con el tiempo y se manifiestan de diferentes formas, como la biocorrosión (erosión), la fricción (abrasión), en algunos casos por pérdida patológica de sustancia dura del diente por el rechinar y apretamiento dental (abfracción), estas lesiones se localizan en el tercio cervical coronario (Marinescu et al., 2017).

Para saber cuál de estas afecciones es la que el paciente refiere es necesaria una evaluación clínica detallada para determinar un diagnóstico preciso y saber cómo tratarla.



## Clasificación de lesiones cervicales no cariosas:

**Biocorrosión (erosión):** es causada por alimentos, bebidas, medicamentos, enjuagues bucales con gran contenido de ácidos, así como jugos gástricos en personas que presentan reflujo, personas con anorexia o bulimia que durante el vómito degradan las propiedades del diente (Peumans, Politano, & Van Meerbeek 2020).

**Fricción (abrasión):** desgaste físico generado por cepillado dental inadecuado, cepillos dentales con cerdas rígidas, pasta dental abrasiva y frecuencia de cepillado excesivo. Así como malos hábitos como morderse las uñas, uso de palillos o prótesis con ganchos que lesionan el área cervical.

**Estrés (abfracción):** desgaste causado por fuerzas de masticación excesivas, personas que aprietan y rechinan los dientes con frecuencia que en algunos casos están relacionados con trastornos mentales como la depresión, el estrés y la ansiedad (Nascimento, Vieira, Bezamat, Ignácio & Souza 2022). Esto genera tensiones excesivas en el esmalte del tercio cervical coronario, provoca grietas hasta que el esmalte no puede más y se fractura, solo la parte del cuello

del diente generando una hendidura. Además de otro factor como los malos hábitos de morderse las uñas o morder objetos puede facturar el esmalte en esa zona anatómica.

### Tratamiento inicial:

Después de recabar toda la información clínica y determinar el diagnóstico, se inicia tratando los factores de riesgo según sea el caso, lo cual es de vital importancia para tratar cada caso de forma individual y personalizada.

En el caso de la erosión se le deben dar instrucciones al paciente para ir disminuyendo los factores de riesgo que causan la lesión, por ejemplo: Disminuir la ingesta de alimentos o bebidas con alto contenido de ácidos. Acudir al médico para controlar la ingesta de medicamentos ácidos. En casos de enfermedades como anorexia o bulimia tratarlos para eliminar de manera progresiva los malos hábitos a los cuales la persona está acostumbrada.

Personas que presenten abrasión dental les deben dar indicaciones como: Uso de cepillo dental adecuado. Técnica de cepillado correcta, donde se especifique de manera detallada la posición del cepillo la fuerza que se debe ejercer al momento de cepillado, tiempo



de cepillado, cantidad correcta de pasta, pasta dental correcta, evitar morder objetos y si alguna prótesis mal ajustada está dañando los dientes corregirla o cambiarla por una nueva.

En los casos de abfracciones, se debe realizar control de malos hábitos de manera que el paciente se concientice que no debe morder objetos ni abrir empaques con los dientes. Evaluar si existen contactos prematuros en dientes, con malposición o alguna restauración mal ajustada. En casos de pacientes que presenten ansiedad o depresión referirlos con profesionales de la salud especializados en el área para controlar el bruxismo y rechinamiento dental, además de tratamientos complementarios con guardas.

### **Tratamiento restaurador:**

Consiste en un sistema que engloba varios aspectos importantes como:

**Estética:** Se utilizan resinas compuestas que se adhieren muy bien a la superficie dental, además el color y la textura de estas resinas es idéntico al del diente, por lo cual pasan desapercibidas y mejoran la estética (Mahn, Rousson & Heintze 2015). Ya que estos desgastes en su

mayoría son muy evidentes y es un motivo de consulta de la mayoría de los pacientes.

**Funcionalidad:** Las propiedades de las resinas compuestas actuales contienen rellenos microscópicos que ayudan a resistir las fuerzas de masticación, además ayudan a disminuir el crecimiento de las lesiones cervicales no cariosas.

### **Pronóstico:**

El pronóstico suele ser favorable siempre y cuando el manejo clínico y restaurador se haya hecho de manera correcta, así como el control de factores etiológicos que presente el paciente, como los malos hábitos, estrés y ansiedad ingesta de alimentos con alto contenido ácido, técnica de cepillado, tipo de restauración realizada, seguimiento de parte del clínico para descartar alguna irregularidad.

Se divide en tres:

#### **1) Pronóstico favorable:**

1.1 La lesión se identificó en una etapa temprana.

1.2 El paciente no presenta molestia o sensibilidad.

1.3 No hay compromiso pulpar.

1.4 Se le recomienda al paciente



controlar su dieta ácida, mejorar la técnica de cepillado y evitar rechinar los dientes o morder objetos.

## 2) Pronóstico moderado:

2.1 La lesión presenta una pérdida considerable de tejido dental

2.2 El paciente refiere ligera sensibilidad

2.3 El paciente refiere ingesta de alimentos ácidos, mala técnica de cepillado, estrés o ansiedad, rechina los dientes y bruxismo.

2.4 Aquí ya se requiere colocar una restauración de resina compuesta para cubrir todo el tejido dental perdido.

## 3) Pronóstico desfavorable:

3.1 Gran pérdida de tejido dental

3.2 El paciente refiere sensibilidad aguda

3.3 Gran pérdida de esmalte en la zona cervical

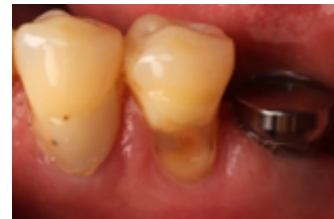3.4 Al llegar a la dentina, esta se desgasta aún más rápido.

3.5 En algunos casos donde la

lesión está cercana a la pulpa se requiere tratamiento de conductos y restauración de resina compuesta o cerámica.

## Procedimiento clínico:

Se identifica la lesión cervical no cariosa (Fig. 8). Se realiza aislamiento absoluto con dique de goma (Browet & Gerdolle 2017), se arenó la superficie con óxido de aluminio de 50 micras para descontaminar la porción del diente que se va a restaurar (Klosa, Shahid, Aleknyonýtè-Resch & Kern 2020).

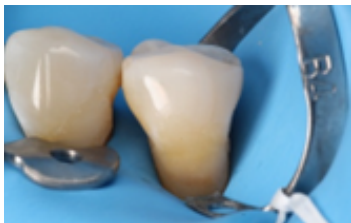

**Figura 8.** identificación de la lesión cervical no cariosa.

Se procede con un ligero tallado con fresa de diamante de grano fino para mejorar la adhesión de la resina compuesta. Grabado selectivo de la superficie del esmalte con ácido fosfórico, para lograr una resistencia de adhesión óptima (Koup & Blatz 2024). Se aplica el adhesivo, encargado de la unión de la resina al diente (Josic et al., 2021)



y fotopolimerización con lámpara de fotocurado. Colocación de resina compuesta en toda la lesión cervical no cariosa, se modela con resina del color del diente y se caracteriza con la misma textura para evitar escalones o sobrecontornos. Finalmente se realiza protocolo de pulido y abrillantado (Fig. 9).



**Figura 9.** Colocación de resina compuesta en toda la lesión cervical no cariosa, se modela con resina del color del diente y se caracteriza con la misma textura.

### Conclusión

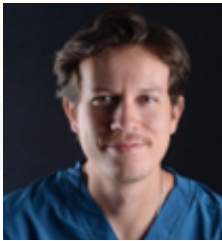
Las lesiones cervicales no cariosas son alteraciones que se presentan en los cuellos de los dientes, y afectan el esmalte y la dentina, sin la participación de las bacterias de la caries, estas se dividen en tres, biocorrosión (erosión), fricción (abrasión), estrés (abfracción). Es de gran importancia realizar un diagnóstico correcto, concientizar al paciente en casos de malos hábitos para detener la evolución de la lesión y posteriormente realizar un manejo restaurador correcto según sea el caso.

El manejo clínico restaurador depende en gran medida de la preparación del diente, del aislamiento y del protocolo adhesivo para asegurar la adhesión de la resina compuesta a esta sección del diente. Así también las citas cada 6 meses para el mantenimiento de las restauraciones, con repulidos de la resina, revisión del sellado y en caso de encontrar alguna alteración abordarla lo más pronto posible para prolongar la vida útil de las restauraciones.

### Conflicto de interés

Los autores declaran no tener conflicto de interés.

Quien escribe



**C.D. Moisés Samuel Espejo Vargas,**

Estudiante de tercer año de la Especialidad en Prosthodontia de la Universidad de Guadalajara. Es Cirujano Dentista de la Universidad de Guadalajara.



**Dra. Jacqueline Adelina Rodríguez Chávez.**

Cirujana Dentista, Especialista en Ortodoncia, Maestra y Doctora en Ciencias con orientación en Biomateriales Dentales. Integrante del Sistema Nacional de Investigadoras e Investigadores, Nivel I. Profesor Titular A de la Universidad de Guadalajara, imparte asignaturas de la Especialidad en Ortodoncia, Prosthodontia y Periodoncia y Licenciatura en Cirujano Dentista.



**C.D.E.P. Karina Magaña Curiel.**

Cirujana Dentista, Especialista en Prosthodontia. Coordinadora y Profesora de la Especialidad en Prosthodontia de la Universidad de Guadalajara. Imparte asignaturas en la Especialidad en Prosthodontia y la Licenciatura en Cirujano Dentista.

## Lecturas recomendadas

- » Dorri, M., Martínez-Zapata, M. J., Walsh, T., Marinho, V. C., Sheiham Deceased, A., & Zaror, C. (2017). Atraumatic restorative treatment versus conventional restorative treatment for managing dental caries. The Cochrane database of systematic reviews, 12(12), CD008072. <https://doi.org/10.1002/14651858.CD008072.pub2>
- » Grippo, J. O., Simring, M., & Coleman, T. A. (2012). Abfraction, abrasion, biocorrosion, and the enigma of noncarious cervical lesions: a 20-year perspective. Journal of esthetic and restorative dentistry : official publication of the American Academy of Esthetic Dentistry ... [et al.], 24(1), 10-23. <https://doi.org/10.1111/j.1708-8240.2011.00487.x>
- » Halim, F. C., Soeroso, Y., Hutomo, D. I., Harsas, N. A., & Sulijaya, B. (2025). Effectiveness of restorative materials on combined periodontal-restorative treatment of gingival recession with cervical lesion: A systematic review. Heliyon, 11(4), e42656. <https://doi.org/10.1016/j.heliyon.2025.e42656>
- » Pecie, R., Krejci, I., García-Godoy, F., & Bortolotto, T. (2011). Noncarious cervical lesions (NCCL)-a clinical concept based on the literature review. Part 2: restoration. American journal of dentistry, 24(3), 183-192.
- » Pini-Prato, G., Franceschi, D., Cairo, F., Nieri, M., & Rotundo, R. (2010). Classification of dental surface defects in areas of gingival recession. Journal of periodontology, 81(6), 885-890. <https://doi.org/10.1902/jop.2010.090631>



## Referencias

- » Browet, S., & Gerdolle, D. (2017). Precision and security in restorative dentistry: the synergy of isolation and magnification. *The international journal of esthetic dentistry*, 12(2), 172–185.
- » Goodacre, C. J., Eugene Roberts, W., & Munoz, C. A. (2023). Noncarious cervical lesions: Morphology and progression, prevalence, etiology, pathophysiology, and clinical guidelines for restoration. *Journal of prosthodontics : official journal of the American College of Prosthodontists*, 32(2), e1–e18. <https://doi.org/10.1111/jopr.13585>
- » Jovic, U., Maravic, T., Mazzitelli, C., Radovic, I., Jacimovic, J., Del Bianco, F., Florenzano, F., Breschi, L., & Mazzone, A. (2021). Is clinical behavior of composite restorations placed in non-carious cervical lesions influenced by the application mode of universal adhesives? A systematic review and meta-analysis. *Dental materials : official publication of the Academy of Dental Materials*, 37(11), e503–e521. DOI: [10.1016/j.dental.2021.08.017](https://doi.org/10.1016/j.dental.2021.08.017)
- » Klosa, K., Shahid, W., Aleknytytė-Resch, M., & Kern, M. (2020). Cleaning and Conditioning of Contaminated Core Build-Up Material before Adhesive Bonding. *Materials (Basel, Switzerland)*, 13(12), 2880. <https://doi.org/10.3390/ma13122880>
- » Koup, M. A., & Blatz, M. B. (2024). The Selective Enamel Etch Technique. *Compendium of continuing education in dentistry (Jamesburg, N.J. : 1995)*, 45(5), 243–247.
- » Mahn, E., Rousson, V., & Heintze, S. (2015). Meta-Analysis of the Influence of Bonding Parameters on the Clinical Outcome of Tooth-colored Cervical Restorations. *The journal of adhesive dentistry*, 17(5), 391–403. DOI: [10.3290/j.jad.a35008](https://doi.org/10.3290/j.jad.a35008)
- » Marinescu, I. R., Popescu, S. M., Răghici, E. C., Scriciu, M., Mercuț, V., Turcu, A. A., & Nicola, A. G. (2017). Etiological Aspects of Noncarious Dental Lesions. *Current health sciences journal*, 43(1), 54–61. <https://doi.org/10.12865/CHSJ.43.01.08>
- » Nascimento, B. L., Vieira, A. R., Bezamat, M., Ignácio, S. A., & Souza, E. M. (2022). Occlusal problems, mental health issues and non-carious cervical lesions. *Odontology*, 110(2), 349–355. DOI: [10.1007/s10266-021-00658-5](https://doi.org/10.1007/s10266-021-00658-5)
- » Peumans, M., Politano, G., & Van Meerbeek, B. (2020). Treatment of noncarious cervical lesions: when, why, and how. *The international journal of esthetic dentistry*, 15(1), 16–42.
- » Yang, J., Cai, D., Wang, F., He, D., Ma, L., Jin, Y., & Que, K. (2016). Non-carious cervical lesions (NCCLs) in a random sampling community population and the association of NCCLs with occlusive wear. *Journal of oral rehabilitation*, 43(12), 960–966. <https://doi.org/10.1111/joor.12445>